

УДК 616.711-001.5: 616.71-007.234

М.А. Алиев (к.м.н.), М.Ж. Мирзабаев (д.м.н.), Б.М. Аглаков, Д.Б. Мустафинов, С.З. Сатбаев
Городская клиническая больница №7, Кафедра нейрохирургии КазМУНО, г. Алматы, Казахстан

К ВОПРОСУ ЭТИОЛОГИИ И ТАКТИКИ ЛЕЧЕНИЯ ПЕРЕЛОМОВ ПОЗВОНОЧНИКА НА ФОНЕ ОСТЕОПОРОЗА

Проведен анализ лечения 107 больных с переломом позвоночника на фоне остеопороза. У всех больных отмечался выраженный болевой синдром с утратой трудоспособности. Большинство обследованных составляли женщины (2/3). Средний возраст составлял 75 лет. У 58 диагностирован перелом в грудном отделе позвоночника и у 49 в поясничном отделе преимущественно на уровне Th12 и L1. В 69% случаев диагностирован клиновидный перелом позвонка, в 19% кифотическая деформация и в 12% компрессионный перелом позвонка. Степень деформации и выраженность болевого синдрома не были связаны с полом обследованных и зависел от уровня и характера перелома. При неэффективности консервативной терапии через 3-4 недели после травмы проводилась кифопластика. Регресс болевого синдрома наблюдался у всех исследуемых больных.

Ключевые слова: компрессионный перелом тела позвонка, остеопороз, лечение.

Введение. Перелом тела позвонка на фоне остеопороза является наиболее распространенным видом повреждения позвоночника [1]. Риск возникновения остеопоротических переломов позвоночника для женщин в возрасте 50 лет оценивается в 32%, в то время как риск перелома бедренной кости составляет 15,6% [2]. Установлено, что статистические данные при остеопоротических повреждениях с определением качества жизни и активности в повседневной жизни не изучены и требуют дальнейшей коррекции [3]. Немногочисленные исследования, указывают на связь болевого синдрома с остеопоротической деформацией позвонка, приводящей к утрате трудоспособности и инвалидизации [4, 5].

Целью исследования является улучшить результаты лечения больных с переломом позвоночника на фоне остеопороза.

Материал и методы исследования. Обследовано 107 больных с переломом позвонков на фоне остеопороза: 35 (32,7%) мужчин и 72 (67,3%) женщины. Из них с переломом грудного отдела 16 мужчин (27,6%) и 42 женщины (72,4%), переломы поясничного отдела позвоночника 17 мужчин (38,8%) и 30 женщин (61,2%). Средний возраст составил 75,5 лет и колебался от 42 до 96 лет.

Больные с сочетанной травмой (переломы предплечья, бедра и т.д.), переломы, связанные со злокачественными новообразованиями, инфекцией костной ткани или какой-либо другой

болезни кости, за исключением случаев остеопороза, которые могли бы повлиять на механическую целостность позвонков в поясничном или грудном отделе в исследование не включались.

Диагностический комплекс включал общеклиническое, анамнестическое, неврологическое обследования, обзорную рентгенографию поврежденного отдела позвоночника, а также КТ, МРТ и МСКТ по необходимости. Рентгеновское исследование проводилось для определения уровня, типа и степени перелома (рис. 1).

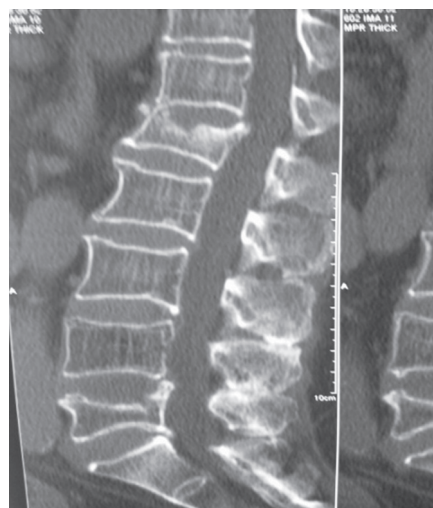

Рисунок 1 – Компрессионный перелом L1 и L5 позвонков на фоне остеопороза

Результаты и обсуждения.

Перелом тела позвонка на фоне остеопороза в более чем 4/5 случаях приводит к длительному, болезненному ухудшению состояния больного со снижением качества жизни пострада-



давших [6]. По наши данным уровень перелома, тип перелома и пол в меньшей степени влияли на интенсивность и длительность болевого синдрома, наиболее значимым фактором являлась степень деформации сегмента и сдавления спинного мозга.

Компрессионные переломы вызывали более выраженные давления на спинномозговой канал и в тело позвонка, чем другие типы переломов, вероятно, это связано с нарушением перфузии тела позвонка. Вполне возможно, что при компрессионных переломах сдавление приводит к нарушению кровоснабжения позвонка аналогично нарушениям кровоснабжения головки бедренной кости при остеопоротических переломах. Однако, невозможно подтвердить или отклонить нарушение кровоснабжения позвонка при компрессии и деформации как фактора болевого синдрома.

По нашим данным компрессионные переломы позвонков поясничного отдела приводили к снижению качества жизни и проявлялись более выраженным болевым синдромом, чем переломы грудного отдела позвоночника. Стабилизирующий эффект грудной клетки был предложен в качестве защитного механизма при травмах. Однако, как показывают литературные данные, при переломах поясничного отдела, как правило, отмечается постепенное улучшение состояния и качества жизни. При переломах грудного отдела отмечается увеличение кифотической деформации, нарастание болевого синдрома, из-за повышенного противодействия мышц и сопровождающейся мышечной усталости. Необходимо отметить, что прогноз зависит от множества факторов, и самым значимым фактором является общее состояние здоровья. Известно, что качество жизни пожилого населения в целом зависит от многих сопутствующих заболеваний, таких как сердечно-сосудистые, диабет и др. Традиционное консервативное лечение включало назначение анальгетиков и постельный режим. Однако постельный режим может в еще большей степени ускорить потерю костной массы и увеличить риск развития тромбоза глубоких вен. Болевой синдром при переломе позвонков может сохраняться в течение многих месяцев и в значительной мере ограничивать активность пациентов. К сожалению, применение анальгетиков нередко может приводить к развитию у пациентов наркотической зависимости. У пожилых пациентов

применение анальгетиков нередко является причиной поведенческих и психо-эмоциональных расстройств, что еще больше усугубляет состояние пациентов. Хронический болевой синдром, нарушения сна, депрессия, ограничение подвижности и утрата способности к самообслуживанию это следствие последствий переломов тел позвонков в пожилом возрасте. В литературе нет данных о длительности консервативного лечения, прежде чем оно будет признано неэффективным. В нашей клинике решение о оперативном вмешательстве принималось с согласия больного при болевом синдроме и отсутствии признаков миелопатии, через 3-4 недели после травмы.

Вертебропластику проводили по стандартным методикам, под местной анестезией. После укладки пациента определяется уровень перелома. Кожа в области ножки заинтересованного позвонка маркируется. Кожа и мягкие ткани вплоть до надкостницы соответствующей дужки инфильтрируются буферным раствором анестетика. Правильность направления введения иглы подтверждается рентгенологическим контролем. Далее транспедикулярно или парапедикулярно вводится игла Джамшиди. Загустевшую массу цемента вводят в просвет иглы под ЭОП контролем. В тело позвонка вводится 5-10 мл цемента, в грудные позвонки вводится, как правило, меньший объем массы, в связи с меньшим объемом позвонка. Пациентам рекомендуется лежать в течение двух часов, а затем разрешается садиться и ходить с внешней поддержкой. После операции выполняется контрольное КТ-исследование, позволяющее оценить степень заполнения цемента тела позвонка и исключить любое скрытое сдавление спинного мозга, также выполняется рентгенография для сравнения с предоперационными рентгенограммами (рис. 2).

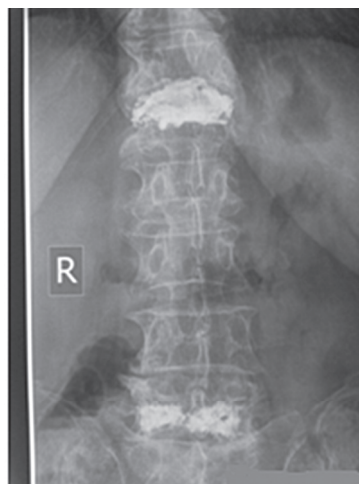


Рисунок 2 – Рентгенограммы больного после вертебропластики

В послеоперационный период состояние больных расценивалось как удовлетворительное, с регрессом болевого синдрома. Осложнений при проведении вертебропластики не наблюдалось. На 3-4 день больные выписывались из клиники.

Выводы:

1. Остеопороз является системным метаболическим заболеванием костной системы, характеризующимся снижением костной плотности и прогрессирующей патологической микроархитектурной перестройкой костной ткани, приво-

дящей к повышению хрупкости костей и, следовательно, повышенному риску развития переломов.

2. Наиболее распространенным типом перелома при остеопорозе является перелом тел позвонков, ведущий к снижению качества жизни и инвалидизации, причем риск развития переломов увеличивается по мере старения.

3. При отсутствии эффекта от консервативной терапии, для купирования болевого синдрома наиболее рациональным является выполнение вертебропластики.

СПИСОК ЛИТЕРАТУРЫ:

1. Cauley J.A., Hochberg M.C., Lui L., et al. Long-term Risk of Incident Vertebral Fractures // JAMA. – 2007. – Vol. 298(23). – P. 2761-2767.

2. De Smet A.A., Robinson R.G., Johnson B.E., Lukert B.P. Spinal compression fractures in osteoporotic women: patterns and relationship to hyperkyphosis // Radiology. – 1988. – Vol. 166. – P. 497-500.

3. Suzuki N., Ogikubo O., Hansson T. The course of the acute vertebral body fragility fracture: its effect on pain, disability and quality of life during 12 months // European Spine Journal. – 2008. – Vol. 17(10). – P. 1380-1390.

4. Cockerill W., Ismail A.A., Cooper C., Matthis C. Does location of vertebral deformity within the spine influence back pain and disability? // BMJ Journals. – 2000. – Vol. 59(5). P. 368-371.

5. Ryan P.J., Blake G., Herd R., Fogelman I. A clinical profile of back pain and disability in patients with spinal osteoporosis // Bone. - 1994. – Vol. 15(1). – P. 27-30.

6. Huang C., Ross P.D., Wasnich R.D. Vertebral fractures and other predictors of back pain among older women // Journal of Bone and Mineral Research. – 1996. – Vol. 11(7). – P. 1026-1032.

ТҮЙІНДЕМЕ

*М.А. Алиев (м.ғ.к.), М.Ж. Мирзабаев (м.ғ.д.), Б.М. Аглаков, Д.Б. Мустафинов, С.З. Сатбаев
№ 7 Қалалық ауруханасы, ҚазМУББУ нейрохирургия кафедрасы, Алматы қ., Қазақстан*

ОСТЕОПОРОЗ ФОНЫНДАҒЫ ОМЫРТҚА СЫНЫҒЫНЫҢ ЭТИОЛОГИЯСЫ ЖӘНЕ ЕМДЕУ ТАКТИКАСЫ БОЙЫНША МӘСЕЛЕЛЕР

Остеопороз фондындағы омыртқа сынығымен 107 науқасқа жүргізілген емге анализ жасалды. Барлық науқаста еңбекке қабілеттілікті жойған айқын ауру сезімі болған. Зерттелгендердің көпшілігі - 2/3 әйел адамдар. Орташа жас шамасы 75 жас. 58 науқаста сынық кеуде омыртқасы деңгейінде, 49 науқаста бел омыртқасы деңгейінде, негізінен Т12 және L1 деңгейлерінде анықталды. 69% жағдайда омыртқаның сына тәрізді сынуы, 19% жағдайда кифотикалық деформация және 12% омыртқаның қыспа сынығы

байқалды. Деформацияның дәрежесі мен ауру сезімінің айқындылығы зерттелгендердің сынған омыртқасының деңгейі мен сынықтың түріне байланысты болды, алайда жынысына байланысы жоқ. Консервативті емнің әсері болмаса жаратқан соң 3-4 аптадан кейін кифопластика жасалды. Ауру сезімінің регресі зерттелген барлық науқаста байқалды.

Негізгі сөздер: омыртқа денесінің қыспа сынығы, остеопороз, емдеу.



SUMMARY

*M.A. Aliyev (Cand.Med.Sci.), M.Zh. Mirzabayev (D.Med.Sci.), B.M. Aglakov, D.B. Mustafinov, S.Z. Satbayev
City Hospital №7, Department of Neurosurgery KazMUCE, Almaty, Republic of Kazakhstan*

ETHIOLOGY AND TACTICS OF TREATMENT OF SPIN RELAXATION ON THE BACKGROUND OF OSTEOPOROSIS

The analysis of treatment of 107 patients with a fracture of the spine on the background of osteoporosis was carried out. All patients had severe pain syndrome with disability. The majority of the examined 2/3 were women. The average age was 75 years. In 58 patients a fracture was in the thoracic spine and 49 in the lumbar region was predominantly at the level of Th12 and L1. In 69% of cases, the wedge fracture of the vertebra was diagnosed, in 19% the kyphotic deformity and in 12% the compression

fracture of the vertebra. Degree of deformity and severity of the pain syndrome were not associated with the sex of the examined and depended on the level and nature of the fracture. With ineffectiveness of the consecutive therapy after 3-4 weeks after the trauma, kyphoplasty was performed. Regression of pain syndrome was observed in all patients under study.

Keywords: compression fracture of the vertebra, osteoporosis, treatment